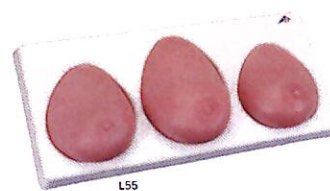


Návod k použití

OS110-0219, OS110-0220, OS110-0221

(L50, L51, L55)



Model vyšetření prsu je vyrobený ze speciálního materiálu 3B SKINlike, simulujícího skutečnou pokožku. Tento materiál je dermatologicky testovaný silikon s mimořádně realistickou reprodukcí jemné struktury pokožky v každém detailu.

Při dodržování dále uvedených zásad péče, údržby a zacházení s modelem, budete moci s tímto modelem pracovat po velice dlouhou dobu.

Jemné potřísnění může být odstraněno jemným mýdlovým roztokem. Nepoužívejte přípravky obsahující rozpouštědla, která mohou poškodit materiál. Ostré a špičaté předměty (např. jehla) mohou poškodit povrch modelu. Pro jemnější pocit posypte občas pokožku pudrem.

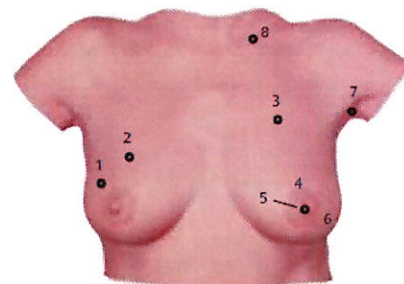
Navlékací model vyšetření prsu v přepravním kufru OS110-0219

Navlékací model vyšetření prsu bez kufru OS110-0220

Tento model představuje odlitek skutečného ženského hrudníku s prsy střední velikosti.

Při demonstraci vyšetření ženy v ležící poloze, umístěte model na dodávaný podstavec (suché zipy mohou být upevněny na zadní straně).

Upevnění suchými zipy umožňuje výuku a nácvik vyšetření prsu i ve vzpřímené poloze nebo jako při samovyšetření prsu. Nasazování tohoto modelu je snazší s pomocí jiné osoby. Suché zipy se na zádech křížují, provlékněte je bílými klipy na spodní straně modelu a suché zipy zajistěte.



Po použití model skladujte umístěný na podstavci. Model nestlačujte, nerolujte ani nepřekládejte. Rovněž nepožívejte nadměrnou sílu při rozepínání suchých zipů.

Navlékací model vyšetření prsu ilustruje následující anomálie:

1. Pravý prs: kruhový, pohyblivý nádor v hloubce 10 mm, o průměru 20mm, předpokládaný nezhoubný (benigní).
2. Pravý prs: kruhový, pohyblivý nádor v hloubce 5 mm, o průměru 20mm, předpokládaný nezhoubný (benigní).
3. Levý prs: nepravidelný nádor v hloubce 5 mm, přichycený na hrudní stěnu, rozměr cca 35 x 25 mm, předpokládaný zhoubný (maligní).
4. Válcovitý, nepravidelný nádor v hloubce 5 mm, přichycený na hrudní stěnu, průměr cca 30 mm, zhoubný.
5. Levý prs: permanentně otočená bradavka (nedávno nastalý stav), často v kombinaci se zhoubným nádorem.
6. Levý prs: „pomerančová kůže“, struktura pokožky jako u pomerančové kůry s retrakcí póru lymfostázi (ucpané žlázové kanálky) způsobené zhoubnými nádory.
7. Levé podpaždí: nesouměrné, pevně uchycená uzlina v hloubce 10 mm, rozměr cca 35 x 25 mm, pravděpodobně zhoubná.
8. Nad levou klíční kostí: zhoubný nádor v hloubce 5 mm, 20 mm v průměru.

Je nutné všechny popsané anomálie konzultovat s gynekologem! Pouze specialista může určit jakékoliv změny a rozhodnout o dalším postupu.

Model vyšetření prsu, sada 3 kusů na podstavci OS110-0221

Tento model znázorňuje odlitky tří rozdílných ženských prsů (prs o střední a větší velikosti). Jednotlivé prsy jsou dodávány s podstavcem pro snadné uložení. Prsy jsou na spodní straně označeny čísly „1“, „2“ a „3“, takže mohou být jednoduše přiřazeny k vyobrazení na podstavci. Tyto tři jednotlivé prsy ilustrují následující změny:

Model 1 (levý prs)

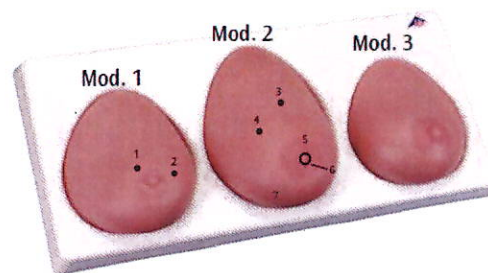
1. kruhový, pohyblivý nádor v hloubce 10 mm, o průměru 20mm, pravděpodobně benigní.
2. kruhový, pohyblivý nádor v hloubce 10 mm, o průměru 20mm, pravděpodobně benigní.

Model 2 (prostřední prs)

3. Nepravidelný nádor přichycený na hrudní stěně v hloubce 15 mm, průměr cca 15 mm, pravděpodobně zhoubný.
4. Nepravidelný nádor přichycený na hrudní stěně v hloubce 15 mm, průměr cca 20 mm, pravděpodobně zhoubný.
5. Válcovitý, nepravidelný nádor v hloubce 10 mm, přichycený na hrudní stěně, průměr 30 mm, zhoubný.
6. Permanentně otočená bradavka (nedávno nastalý stav), často v kombinaci se zhoubným nádorem.
7. „Pomerančová kůže“, struktura pokožky jako u pomerančové kůry s retrakcí póru lymfostázi (ucpané žlázové kanálky) způsobené zhoubnými nádory.

Model 3 (pravý prs)

Zdravý



Je nutné všechny popsané anomálie konzultovat s gynekologem! Pouze specialista může určit jakékoliv změny a rozhodnout o dalším postupu.